Aus der Medizinischen Klinik der Universität Bonn
Direktor: Prof. Dr. Martini.

Zur Differentialdiagnose von Hohlräumen in den Lungen.

Inaugural-Dissertation
zur
Erlangung des Doktorgrades
der
Hohen Medizinischen Fakultät
der
rheinischen Friedrichs-Wilhelms Universität
zu Bonn.

Vorgelegt am 25. November 1938
von
Margot Herkenrath
aus Bad Godesberg

BONN 1939
Anton Brand, Bonn

Gedruckt
mit Genehmigung der med. Fakultät
der Univ. Bonn.

Referent: Doz. Dr. Heymer
Korreferent: Prof. Dr. Martini.

R. UNIV.
BIBLIOTHEEK
LEIDEN

Meinen lieben Eltern!

Digitized by the Internet Archive
in 2026

https://archive.org/details/IA41546404_0129

Zur Differenzialdiagnose von Hohlräumen in den Lungen.

Die Natur eines pulmonalen Hohlraumes, deren Erkennung für die Prognose und die therapeutischen Maßnahmen von größter Bedeutung ist, läßt sich trotz aller diagnostischen Hilfsmittel nicht immer mit Sicherheit zu ermitteln. Die Schwierigkeiten, die sich bei der Diagnose bieten, sind leicht zu verstehen, wenn man an die verschiedenen Krankheitsprozesse denkt, die zu Höhlenbildungen in den Lungen führen können. Als solche Höhlenbildungen mit den gleichen Höhlensymptomen kommen in Betracht: tuberkulöse Kavernen, Bronchiektasen, Abscesse.

Als allgemeine Hilfsmittel zur Klärung der Diagnose stehen uns die physikalischen und röntgenologischen Untersuchungsmethoden zur Verfügung. Für die Erkennung und Beurteilung einer Lungenerkrankung ist die physikalische Untersuchung, die Auskultation und Perkussion von Wichtigkeit. Bei beiden Methoden können zahlreiche Fehlerquellen übersehen und somit diagnostische Irrtümer herbeigeführt werden. Um solche Fehlerquellen bei der Perkussion nach Möglichkeit auszuschalten, ist vor allen Dingen eine genaue Inspektion des Thorax und seiner Bewegungen notwendig. Asymmetrien bedingen Veränderungen an der Rippenstellung und als Folge davon Verschiedenheit der Oberschlüsselbein- und Obergrätengrube. Bei der vergleichenden Perkussion wird man natürlich in diesen Fällen Klopfschalldifferenzen finden, die ohne nachfolgende Auskultation und Röntgenuntersuchung nicht zu verwerten sind. Sind solche Fehlerquellen ausgeschaltet, so ist neben der Schallverkürzung und Schalldämpfung eine qualitative Veränderung des Schalles, die Tympanie, von Bedeutung. Die häufigsten Fehler werden bei der Auskultation gemacht und zwar infolge einer unrichtigen Atemtechnik des Kranken. Die einzig richtige Atemtechnik besteht in einem maximalen Aus- und Einatmen in mittlerem Tempo. Auf Aufforderung muß der Patient nach dem Exspirium nur mit der Residualluft, also ohne

neuen Atemzug kräftig husten und sofort danach wieder tief einatmen. Durch den Hustenstoß wird das vorhandene Sekret in die Atemwege gebracht. Dadurch, daß der nachfolgende Inspirationsstrom das Sekret passieren muß, entstehen nun die Sekretgeräusche, die Rasselgeräusche. Die Auskultation dieses Inspirationsstromes ist daher sehr wichtig, besonders bei schwer Lungenkranken, die nur noch wenig atemfähiges Gewebe haben.

Das normale Atemgeräusch, das Vesikuläratmen, besteht in einem weichen, hauchenden Inspirium und kaum vernehmbaren Exspirium. Abweichungen vom normalen Atemgeräusch deuten auf Veränderungen des Lungengewebes hin, die vom physikalischen Standpunkt teils als Verdichtungen, teils in Zerstörungen bestehen. Bei Verdichtungen des Gewebes nimmt das Atemgeräusch bronchialen Charakter an; denn bei verdichtetem Gewebe wird das bronchiale Atemgeräusch in den Luftröhrenästen vermittelt, das bei gesundem Lungengewebe durch normales Vesikuläratmen verdeckt ist. Je nach der Ausdehnung des Verdichtungsherdes kommt ein mehr oder weniger gemischtes Atemgeräusch zustande, das nach seiner vorherrschenden Klangart als vesiko-bronchial, broncho-vesikulär oder bronchial bezeichnet wird. Wo atemfähiges Lungengewebe durch krankhaften Prozeß von der Atmung ausgeschaltet wird, tritt naturgemäß eine Abschwächung des Atemgeräusches ein, da ja weniger Luft aus- und einstreichen kann. Bei großen, umfangreichen Gewebsverdichtungen kann es fast zur völligen Aufhebung des Atemgeräuches kommen. Wie die Verdichtungen, so bedingen auch die Zerstörungen des Lungengewebes, die Kavernen, eine Veränderung des normalen Atemgeräuschcharakters. Kleine Kavernen brauchen keine Abweichung vom normalen Vesikuläratmen zu zeigen. Sie führen durch Ausfall von atmendem Gewebe zu Abschwächung des Atemgeräusches. Über großen Kavernen findet sich amphorisches Atmen, bestehend in einem sehr tiefen, hohlen Atemgeräusch mit sausendem Beiklang. Doch wird dieses Symptom über röntgenologisch festgestellten Kavernen häufig vermißt, besonders oft bei Riesenkavernen, die einen ganzen Oberlappen einnehmen können. Der Grund liegt wohl darin, daß die Kaverne infolge Bronchialabknickung oder Starrheit der Wand über-

haupt nicht an der Atmung teilnehmen kann. In diesem Falle kommen Rasselgeräusche selbst nicht nach Hustenstößen zustande; das Atemgeräusch ist gänzlich aufgehoben, da ja kein Inspirationsstrom einstreichen kann. Ist zugleich noch sonorer Klopfschall vorhanden, so muß man unbedingt an das Vorhandensein einer Kaverne denken. Bei vielen Lungenerkrankungen treten neben verändertem Atemgeräusch die sogenannten Sekretgeräusche auf, die kontinuierlich als Giemen, Brummen, Pfeifen bei Schwellung der Bronchialschleimhaut und Anwesenheit von zähem Schleim auftreten. Die diskontinuierlichen knackenden Rasselgeräusche, die entstehen, wenn beim Inspirium ein durch Sekret verschlossener Luftweg wieder frei wird, sind als fein-, mittel- und großblasige Rasselgeräusche hörbar. Über infiltriertem Gewebe haben sie klingenden Charakter. Daher ist das Auftreten von großblasigen Rasselgeräuschen über dem Oberlappen stets verdächtig und als ein Zeichen von Gewebszerfall anzusehen; bei großblasigem Charakter sind sie ein Symptom für größere Kavernen. Großblasige Rasselgeräusche in den Unterlappen können infolge der Sekretstauung in den Luftröhrenästen zustande kommen.

Zur sicheren Diagnose von Kavernen bedarf es spezifischer Symptome. Als solche werden oft angeführt die Schallwechselsymptome von Wintrich, Gerhardt und Friedreich. Der Wintrich'sche Schallwechsel — Höherwerden des Klopfschalles beim Mundöffnen — findet sich bei der Kaverne, wenn diese durch den Bronchus mit der Mundhöhle in offener Verbindung steht. Er wird aber außerordentlich selten einwandfrei beobachtet. Den Gerhardt'schen Schallwechsel — Änderung des Schalles bei Lagewechsel des Kranken infolge anderer Einstellung des Kaverneninhaltes — konnte Ulrici niemals sicher nachweisen, da die durch hohen Sekretspiegel nachweisbare Anfüllung der Kaverne mit Sekret eine seltenere Erscheinung ist. Dabei sind die Kavernen meist so groß, daß ein Schallwechsel bei Lagewechsel bei der relativ geringen Flüssigkeitsmenge nicht zustande kommen kann. Ebenso unsicher ist die Feststellung des Friedreichschen Schallwechsels — Höherwerden des Klopfschalles beim Inspirium. Er kommt zustande durch die größere Wandspannung während der Inspiration. Die Tympanie als Kavernensymptom muß schon

deulich vorhanden sein, um sie zur Diagnose verwerten zu können. Die völlige Aufhebung des Atemgeräusches über den oberen Thoraxpartien ist auch unzuverlässig, wenn sie auch an das Vorhandensein von Kavernen denken lassen kann. Als sicheres Kavernensymptom sind großblasige klingende Rasselgeräusche über den oberen Lungenpartien zu verwerten, sowie das bronchovesikuläre Atemgeräusch. Ebenfalls ist das amphorische Atmen zuverlässig, jedoch, stark abgeschwächt, sehr schwierig zu erkennen. Spezielle Kavernengeräusche, die jedoch nur für den erfahrenen Arzt von Bedeutung sind, hat Ulrici als Quietschen, Juchzen und Knarren beschrieben. Das Kavernenquietschen, nicht mit Giemen zu verwechseln, entsteht wohl bei stenosiertem zuführendem Bronchus und zwar in der Regel am Ende des Inspiriums. Das Kavernenknarren hängt wahrscheinlich mit der Bewegung der derben Kavernenschwarten zusammen. Das eigentümliche Kavernenjuchzen, oft über kleineren Kavernen hörbar, kommt dadurch zustande, daß die beim Husten gewaltsam aus der Kaverne gepreßte Luft wieder einstreicht. Mit Hilfe dieser sehr charakteristischen physikalischen Symptome kann die Mehrzahl der größeren und mittleren Kavernen diagnostiziert werden. Demgegenüber muß festgestellt werden, daß über ein Drittel der röntgenologisch und klinisch festgestellten Kavernen physikalisch nicht zu ermitteln war, daß sogar ein kleiner Prozentsatz völlig stumm ist.

Die physikalische Untersuchung wäre jedoch ohne die Prüfung des Stimmfremitus und der Bronchophonie unvollständig. Bei der Prüfung des Stimmfremitus läßt man den Patienten mit lauter Stimme sprechen. Normalerweise ist die Schalleitungsfähigkeit der Lunge schlecht; dies hängt mit der geringen Festigkeit ihres Gewebes zusammen. Der Stimmfremitus läßt sich nur bei ganz tiefer Stimme prüfen, da der Eigenton der Lunge tief ist. Die kranke, verdichtete Lunge leitet dagegen sehr gut. Deshalb läßt man bei Verdacht auf eine Lungenerkrankung den Patienten möglichst mit höherer Stimme sprechen. Eine Verstärkung des Stimmfremitus kommt bei Verdichtungen mit wandständiger Ausdehnung zustande; eine Abschwächung bei besonders lufthaltiger Lunge, wie z. B. beim Emphysem, eine

vollkommene Aufhebung bei einem Tumor, Erguß oder einem Lungenabscess.

Die Bronchophonie läßt frühzeitig Verdichtungen deutlich erkennen; gesprochene Worte und Laute halten ihre charakteristische Schärfe und Prägnanz bei. Während bei der Passage durch die normale lufthaltige Lunge alle hohen Teiltöne ausgelöscht werden, bleibei sie bei der verdichteten Lunge weitgehend erhalten. Unter pathologischen Verhältnissen kommt es zur Bronchophonie bei Infiltrationen, oft als erstes Symptom.

Von noch größerem diagnostischen Wert für die Erkennung einer Lungenerkrankung, insbesondere für die Diagnose eines Hohlraumes, ist eine genaue und sorgfältige Röntgenuntersuchung. Sie ist besonders bei der Diagnose eines Hohlraumes der Perkussion und Auskultation weit überlegen, da mit Hilfe dieser letzteren Untersuchungsmethoden Hohlräume erst nachgewiesen werden können, wenn sie Walnußgröße haben und auch nur dann, wenn sie wandständig oder wenigstens durch infiltriertes Gewebe mit der Thoraxwandung verbunden sind. Die Röntgenuntersuchung stellt dagegen schon viel kleinere Hohlräume fest. Sie läßt mit viel größerer Genauigkeit die Lage, die Form und Ausdehnung der Höhlen als Perkussion und Auskultation es vermögen, erkennen. Sorgfältige Durchleuchtungen in verschiedenen Richtungen dienen zur Vervollständigung des Überblicks. Hohlräume zeigen sich im Röntgenbilde als mehr oder weniger scharf umschriebene und glattwandige Schattenaussparungen, die manchmal einen unteren horizontalen Flüssigkeitsspiegel, der beim Schütteln beweglich ist, erkennen lassen. Diese rundliche Aufhellung, die zumindest dem Lungengewebe in der Helligkeit gleichkommt, ist aber nur für einen ganz oder teilweise mit Luft gefüllten Hohlraumes charakteristisch, der bei vorhandenem Sekret einen Flüssigkeitsspiegel zeigt (Henkelkörbchen). Wenn die Höhle keine Luft enthält, zeigt sich ein solider Schatten von rundlicher Form. Mitunter sieht man eine streng horizontale Abgrenzung zwischen einer darüber liegenden Aufhellung und darunter befindlichen Verschattung. Diese Erscheinung muß daran denken lassen, daß vielleicht ein mit Flüssigkeit gefüllter Hohlraum vorliegen kann. In diesem

Falle muß Lagewechsel des Patienten vorgenommen werden, um zu prüfen, ob sich die Grenzlinie im Sinne einer Wasserwaage einstellt.

Bei einer röntgenologisch nachgewiesenen mit Flüssigkeit und Luft gefüllten Höhle ist zu untersuchen, ob sie intra- oder extrapulmonal gelegen ist. Durchleuchtung in verschiedenen Richtungen, wobei bei intrapulmonalem Sitz der Hohlraum von der Thoraxwand durch helles Lungengewebe getrennt ist, gibt Aufschluß darüber. Es kann auch vorkommen, daß die Höhle in der Gegend einer Lungenspalte liegt; in diesem Falle könnte sie mit partiellem interlobären Pneumothorax verwechselt werden. Ist bei der Durchleuchtung ein wandständiger Sitz des Hohlraumes festgestellt worden, kann es sich um eine intrapulmonale Höhle, die nur von einer dünnen Schicht Lungengewebe umgeben ist, oder um einen partiellen Pneumothorax handeln. Manchmal ist diese schmale Schicht wandständigen Lungengewebes noch als schmaler Randschatten an der Innenfläche der Thoraxwand zu erkennen, besonders, wenn das Lungengewebe stark bindegewebig induriert ist, z. B. bei alten tuberkulösen Kavernen. Oft, besonders in frischen Fällen, fehlt aber ein ausgesprochener Randschatten. Dann deutet eine regelmäßig rundliche Begrenzung der Höhle mehr auf einen intrapulmonalen Hohlraum, insbesondere Abscess und Kaverne, hin, während eine medialwärts gebogene konvexe Linie mehr für einen partiellen Pneumothorax spricht.

Die größte praktische Bedeutung hat die Röntgendiagnose eitriger und tuberkulöser Lungenaffektionen bei der Frage der operativen Behandlung. Weiterhin ist die möglichst frühe Erkennung eines tuberkulösen Hohlraumes von höchster Wichtigkeit, da die tuberkulöse Kaverne verschiedene Gefahren in sich birgt. Da die Kavernenwand noch immer tuberkulös infiltriert ist, können von der Kaverne aus neue Ausbreitungen und Schübe zustande kommen. Andererseits kann diese Ursache von dem Eintritt von Hämoptysen und putriden Zersetzungen sein. Tuberkulöse Kavernen entstehen durch Zerfall der Käsemassen. Sie zeigen sich im Röntgenbild als Schattenaussparungen. Ein Unterschied zwischen Früh- und Spätkavernen ist röntgenologisch meist zu erkennen. Die aus dem Zerfall eines frischen Frühinfiltrates entstehenden Kavernen bezeichnet man als Frühkavernen. Da sie

meist noch keine scharf abgegrenzte Bindegewebskapsel haben, erscheinen sie bei der Durchleuchtung wie mit einem Locheisen ausgestanzt. Bei sehr schnellem Zerfall und noch nicht vorhandener Infiltration oder Induration können sich die lufthaltigen Hohlräume innerhalb des benachbarten, ebenfalls lufthaltigen Gewebes kaum von der Umgebung abheben und dann sehr leicht übersehen werden. Ein Frühinfiltrat kann aber auch schon cirrhotische Vorgänge aufweisen und dann zerfallen. Die dann entstehenden Kavernen bezeichnet man als Sekundärkavernen.

Spätkavernen sind solche, die durch Einschmelzung alter cirrhotischer Herde entstehen. Diese Sekundär- und Spätkavernen sind von käsigen Wandungen oder indurativen Prozessen umgeben, und diese mehr oder weniger dichte Schale ruft im Röntgenbild einen deutlichen Ringschatten um die zentrale Aufhellung hervor. Die Konturen der Höhlenwandungen sind je nach dem Stadium ihres Alters von verschiedener Form. In frischeren Stadien sind die Wandlungen oft unregelmäßig zackig, während sie später bei Ausbildung einer derben Wand meist regelmäßig und kreisrund oder oval sich gestalten.

Kleine flache Kavernen sowie solche, die innerhalb sehr dichter Infiltration gelegen sind, können sich manchmal dem Nachweis entziehen. Selbst die Erkennung großer Kavernen kann sehr schwierig sein, besonders, wenn sie eine ganze Spitze oder einen Oberlappen teilweise einnehmen und dann von normalem Lungengewebe nicht mehr umgeben sind, da die durch die Kaverne verursachte Aufhellung leicht bei wenig kritischer Betrachtung zur Verwechslung mit der Helligkeit des normalen Lungengewebes führen kann. Aufhellungen in den oberen Lungenabschnitten, besonders, wenn darunter liegende Teile Verschattungen aufweisen, müssen immer als verdächtig angesehen werden. Bei großen, wandständigen Kavernen in den unteren Lungenabschnitten kann dagegen differentialdiagnostisch ein partieller Pneumothorax in Frage kommen, wobei aber die rundliche Gestalt der Aufhellung für Kaverne spricht.

Ein Flüssigkeitsspiegel kommt auch bei Kavernen tuberkulöser Natur vor, wenn auch seltener. Häufig findet man ihn bei anderen Höhlenbildungen der Lungen, so bei Abscess, Gangrän und Pneumo-

thorax. Das häufige Auftreten bei letzteren liegt wohl daran, daß die Ableitung des Sekretes nicht in so weitgehendem Maße und in so vollständiger Weise eintritt, wie es bei tuberkulösen Kavernen der Fall ist.

Lungenabscesse zeigen sich im Röntgenbild als rundliche Aufhellungen oder Verschattungen, je nachdem der Eiter in den Bronchus durchgebrochen und dann Luft in die Höhle gedrungen, oder dieser Durchbruch noch nicht erfolgt ist. In letzterem Falle erscheint der Abscess als solider Schatten von rundlicher Form, der differentialdiagnostisch mit Tumoren, Echinokokken und Infarkten verwechselt werden kann. Das charakteristische Bild der scharf umschriebenen Aufhellung von rundlicher Form mit einem unteren horizontalen Flüssigkeitsspiegel, der beim Schütteln beweglich ist, findet man besonders bei metastatischer Entstehung des Abscesses innerhalb eines normal lufthaltigen Gewebes. Entwickelt sich ein Abscess metapneumonisch innerhalb einer größeren Infiltration, dann fehlt diese charakteristische Veränderung innerhalb der allgemeinen Verschattung im Röntgenbilde. Erst im weiteren Verlauf der Infiltration bildet sich allmählich ein lufthaltiger Hohlraum, der in seinem unteren Teil noch dünnflüssigem Eiter enthält. Es ist ratsam, in jedem Falle, bei dem das Röntgenbild einen Flüssigkeitsspiegel nachweist, die Einstellung der Schattengrenze zu prüfen durch Lagerung des Patienten auf die Seite. Auch sackförmige Bronchiektasen und bronchiektatische Hohlräume können Kavernenbilder mit Flüssigkeitsspiegel hervorrufen. Doch ist ein verschieblicher Flüssigkeitsspiegel nur bei sehr großen Bronchiektasen zu erkennen. Häufiger pflegen diese Kavernen im Unterlappen zu sitzen und multipel aufzutreten. Sie zeigen sich im Röntgenbild je nach der Füllung als rundliche Schatten oder Schattenringe, wenn sie mit Sekret gefüllt sind. Bei lufthaltigen Bronchicktasen findet man scharfe Konturierung der Schatten mit hellem Zentrum. In vorgeschrittenen Fällen scheint das Lungenfeld wabenartig durchlöchert.

Für die Differentialdiagnose ist von größter Bedeutung die bakteriologische Untersuchungsmethode. Die sorgfältige Untersuchung des Sputums gibt oft wertvolle Aufschlüsse über eine bestehende Lungenerkrankung. Schon makroskopisch läßt sich erkennen, ob das Spu-

tum schleimigen, schleimig-eitrigen oder rein eitrigen Charakter hat. Der rein eitrige Auswurf findet sich besonders bei Höhlenbildungen im Lungenparenchym. Bei tuberkulösen Kavernen beobachtet man das geballte, münzenförmige Sputum. Ähnliche Beschaffenheit zeigt der Eiter aus Lungenabscessen; wenn diese älter sind, nimmt er fötiden Geruch an und eine grünliche Färbung. Ein mehr eitrig-schleimiger Auswurf von weißlich-gelber bis gelblich-grüner Farbe deutet auf Bronchiektasen hin.

Wenig charakteristisch ist der Geruch des Auswurfs. Bei zunehmendem Eitergehalt wird er fade und süßlich. In größeren Höhlen, in denen Zersetzungsvorgänge begünstigt werden, kann das Sputum fötiden Geruch annehmen. Die Farbe des ausgehusteten Auswurfs läßt auf seine Zusammensetzung schließen. Ein gelb bis hellgrünes Sputum ist reich an Leukocyten, die aber nicht allein die Färbung bedingen, vielmehr sind hier oft auch Bakterien beteiligt. Rote bis braunrote Färbungen sind ein Zeichen für Blutbeimengungen.

Bei dem Vorhandensein von Hohlräumen in den Lungen läßt das expektorierte Sputum oft eine nachweisbare Schichtung erkennen: auf dem Boden setzt sich eine gelbe, zähflüssige Masse ab, darüber schichtet sich eine fast undurchsichtige, grünliche Flüssigkeit, auf welcher gelbe bis grünlich-gelbe, lockere Schleim- und Eiterballen schwimmen. Dieses mehrschichtige Sputum tritt besonders bei Bronchiektasen und Lungenabscess und Gangrän auf; es ist aber auch bei tuberkulösen Kavernen beobachtet worden.

Bei der mikroskopischen Untersuchung ist der Nachweis von elastischen Fasern im Sputumpräparat von gewisser Bedeutung. Denn ihr Vorhandensein ist immer ein Zeichen einer Gewebseinschmelzung in den Lungen. Daher finden sie sich bei tuberkulösen Kavernen, beim Lungenabscess und bei Bronchiektasen. Ist es zu Zerstörungen der Bronchialwand gekommen, so zeigen sich die Fasern in Büschelform. Nach Ulrici spricht das Vorkommen elastischer Fasern bei Fehlen von Tuberkelbazillen unbedingt gegen Tuberkulose. Sie zeigen einen anderen zerstörenden Prozeß an.

Die makroskopische und mikroskopische Untersuchung des Sputums gibt oft Aufschluß über eine bestehende Höhlenbildung; über die Natur des Hohlraumes sagt sie nichts aus. Allein maßgebend ist der Nachweis von Tuberkelbazillen. Er ist unerläßlich zur Klärung der Diagnose. Findet man im Ausstrich keine Tuberkelbazillen, so muß man das Antiformin-Anreicherungsverfahren anwenden. Der Vorzug dieses Verfahrens liegt darin, daß eine viel größere Sputummenge zur Verarbeitung gelangt. Das gesamte Sputum wird zu gleichen Teilen mit 15%igem Antiformin gemischt und 12—24 Stunden zur Auflösung im Zimmer stehen gelassen oder eine Stunde in den Brutschrank gestellt. Die Lösung wird dann 10 Minuten zentrifugiert. Das obenstehende Antiformin wird dekantiert und durch destilliertes Wasser ersetzt. Der Bodensatz wird geschüttelt, um die Antiforminreste auszuwaschen. Dann wird wieder 10 Minuten zentrifugiert, das Wasser dekantiert. Das Sediment nimmt man mit ausgebrannter Platinöse heraus und breitet es auf einem Objektträger aus. Dann wird das Präparat weiter wie ein gewöhnliches Ausstrichpräparat behandelt. Besser nimmt man hier zur Gegenfärbung die stärkere Methylenblau- oder Malachitgrünlösung. Der Vorteil liegt darin, daß bei geringer Anzahl von Tuberkelbazillen diese durch das Anreicherungsverfahren erfaßt und nachgewiesen werden können.

Bei Patienten mit keinem oder sehr geringem Auswurf, bei denen aber der Verdacht auf eine Lungenerkrankung besteht, muß man versuchen, durch Kehlkopf- oder Rachenabstrich Material zur bakteriologischen Untersuchung zu gewinnen. Man geht am besten so vor, daß man einen Kehlkopfwatteträger vorsichtig bis dicht vor den Kehlkopf bringt und dann den Patienten auffordert, dagegen zu husten, was meist schon reflektorisch geschieht. Mit dem Watteträger wischt man dann noch den Rachen aus. Man kann nun mit dem Wattepinsel Abstriche auf Objektträger machen oder, was vielleicht sicherer ist, den ganzen Wattebausch mit Antiformin verarbeiten. Es läßt sich auch noch Tierversuch oder Kultur anschließen.

Es besteht auch die Möglichkeit einer Verwechslung von Tuberkelbazillen mit anderen säurefesten Stäbchen, die besonders bei Bronchiektasenbildung nachgewiesen werden können. In solchen Fäl-

len kann die Kultur, am besten aber der Tierversuch eine Klärung herbeiführen. Zum Tierversuch auf Tuberkelbazillen kann als Material Sputum, Punctat, Urin oder Blut genommen werden. Auch hier wird wieder das Antiformin-Anreicherungsverfahren angewandt, besonders, da es alle anderen Keime zerstört. Der Bodensatz wird nach mehrmaligem Auswaschen mit physiologischer Kochsalzlösung in ½ ccm dieser Lösung aufgenommen und in die Bauchhöhle eines Meerschweinchens injiziert. Gewöhnlich dauert es bis zur vollen Entwicklung der Tuberkulose des Tieres 6—8 Wochen. Doch nach 10 bis 14 Tagen läßt sich die tuberkulöse Infektion mit Sicherheit erkennen durch die Intracutanprobe mit Tuberkulin. Man injiziert 0,1 ccm 2%iges Alttuberkulin in die Bauchhaut des Tieres, sodaß eine Hautquaddel entsteht, die beim tuberkulös infizierten Tier innerhalb 24 Stunden die charakteristische Reaktion ergibt, d. h. in der Mitte ein bläuliches Zentrum mit einem weißen anämischen und peripheren roten hyperämischen Hof.

Der Tierversuch ist ergänzt worden durch die Züchtung der Tuberkelbazillen auf Nährböden. Der Vorteil dieses Verfahrens gegenüber dem Tierversuch liegt darin, daß es nicht so langwierig und so kostspielig ist, und zudem sind durch Verbesserung der Nährböden sehr gute Resultate erzielt worden. Man stellt zur Züchtung eine Mischung von Glycerinbouillon mit frischen Eiern her. Diese Mischung wird in Reagenzgläser gefüllt und in einem Apparat etwa eine Viertelstunde lang stark erhitzt. Nach Erstarren der Nährböden wird jedem Reagenzglas etwas Bouillon zugefügt, und sie werden steril verschlossen. Das tuberkulöse Material wird in sterilen Schüttelröhrchen mit Schwefelsäure mehrmals kräftig geschüttelt, bis eine feine Emulsion entsteht, die dann zentrifugiert wird. Das Sediment wird mit einer Platinöse auf 3 Nährböden gut verstrichen. Die Tuberkelbazillenkolonien sind frühestens nach zwei Wochen sichtbar. Zeigen sich innerhalb von fünf Wochen keine Kolonien, so kann man eine Tuberkulose mit Sicherheit ausschließen. Der Bazillennachweis kann im Sputum, Magensaft, Fistelsekret und Urin gemacht werden.

Eine spezifische Untersuchung mit Hilfe der subcutanen Tuberkulinprobe soll nur unter ganz besonderen Umständen gemacht wer-

den, da sie für den Patienten nicht belanglos ist. Der positive Ausfall der Probe zeigt sich einmal durch die Allgemeinreaktion: Temperatursteigerung und Störungen des Allgemeinbefindens, und dann durch die Herdreaktion: Vermehrung des Hustens und Auswurfs, Bazillennachweis, der vorher nicht möglich war, perkutorische und auskultatorische Änderungen, Auftreten von Rasselgeräuschen. Die Kutanreaktion nach Pirquet und die Intracutanreaktion nach Mendel-Mantoux sind für die Diagnose der Lungentuberkulose ohne Wert, da bei etwa 90% aller Erwachsenen infolge alter latenter Herde die Proben positiv ausfallen und somit nur der negative Ausfall verwertet werden kann.

Die allgemeine Übersicht über die uns zur Verfügung stehenden diagnostischen Hilfsmittel läßt schon in etwa erkennen, wie leicht Fehlerquellen bei den Untersuchungsmethoden unterlaufen können, und wie schwierig daher eine absolut sichere Diagnose zu stellen ist, zumal es sich in diesen Zweifelsfällen doch um wesentlich vom normalen Krankheitsbild abweichende Fälle handelt. Ein kurzer Überblick über die Ätiologie und Symptomatologie der Lungenprozesse, die zur Höhlenbildung führen, sei im Folgenden gegeben:

Zerfallsprozesse treten im Lungengewebe bei den verschiedensten Krankheiten auf. Das Lungenparenchym wird durch Bakterien oder ihre Toxine zerstört. Ob Höhlenbildungen durch destruktive Prozesse entstanden sind, kann man oft an der Gegenwart oder Abwesenheit von Lungenbestandteilen (elastische Fasern) feststellen.

Da die Tuberkulose die am häufigsten vorkommende Lungenerkrankung ist, ist auch die Mehrzahl der Kavernen tuberkulöser Natur. Die Diagnose wird keine Schwierigkeiten machen, wenn die physikalische Untersuchung die oben erwähnten charakteristischen Kavernensymptome ergibt, die Röntgenuntersuchung eine mehr oder weniger rundliche umschriebene Schattenaussparung mit oder ohne Flüssigkeitsspiegel erkennen läßt und endlich im Sputum Tuberkelbazillen nachzuweisen sind. Fehlen aber jegliche Bazillen im Sputum, und das kann in nicht wenigen Fällen, besonders im Frühstadium, der Fall sein, dann ändert sich die Lage erheblich; denn maßgebend allein für die Sicherstellung einer tuberkulösen Kaverne ist der Bazil-

lennachweis. Man wird dann sorgfältig nach anderen Symptomen forschen müssen, die auf eine Tuberkulose hinweisen. Vor allen Dingen ist eine äußerst genaue und sorgfältige Anamnese zu erheben, weil sie schon gewisse Hinweise auf belastende Momente erblicher oder beruflicher Art gibt. Von wesentlicher Bedeutung ist auch der Allgemeinzustand des Patienten. Man forsche sorgfältig nach allgemeinen Symptomen wie Gewichtsabnahme, Mattigkeit, Nachtschweiße, Schmerzen, Husten, Auswurf, Fieber. Man wird nicht selten Angaben erhalten, die den Verdacht auf eine Tuberkulose hinlenken; dann ist eine sorgfältige klinische und röntgenologische Untersuchung anzuschließen. Tuberkulöse Kavernen zeigen meist noch charakteristische Veränderungen in den übrigen Lungenteilen. Meistens sitzen die Kavernen in den Oberlappen und häufig wegen ihrer Entstehung durch Einschmelzen intraclaviculärer Infiltrate unterhalb der Clavicula. Aber man darf nicht vergessen, daß die Tuberkulose einen überaus chronischen Verlauf zeigt und ihre ersten Erscheinungen so wenig ausgesprochen sein können, auch bei bestehenden Frühkavernen, daß sie dem Patienten garnicht zum Bewußtsein kommen.

Der Lungenabsceß bietet in seinen Entwicklungsstadien erhebliche diagnostische Schwierigkeiten, da er sich sehr schleichend entwickeln kann und stürmische Krankheitserscheinungen nicht immer vorhanden sind; auch das Röntgenbild gibt in diesem Stadium keine Aufklärung, denn es kann einen unspezifischen pneumonischen Prozeß zeigen. Bei der klinischen Untersuchung sind im Beginn des Abscesses die Zeichen einer pneumonischen Infiltration, die Dämpfung und das Bronchialatmen nachweisbar. Vielleicht können manchmal remittierende Temperaturen, Schüttelfröste und Schweiße auf eine beginnende Abscedierung hinweisen. Das Blutbild zeigt meist eine starke Leukocytose, die Blutsenkung ist stark beschleunigt. Erst bei Ausbildung einer Absceßhöhle durch eitrige Einschmelzung entsteht ein typisches Krankheitsbild. Es treten meist hohe, unregelmäßige Temperaturen und häufig Schüttelfröste auf. Ein intensiver Druckschmerz in der Gegend des Abscesses kann manchmal die Lokalisation erleichtern. Das im Beginn nur spärliche schleimig-eitrige Spu-

tum wird nun nach der Einschmelzung reichlich und nimmt rein eitrigen Charakter an. Über dem entstandenen Hohlraum treten meist zahlreiche, gröbere und klingende Rasselgeräusche auf; das Atemgeräusch kann amphorisch werden. Im Röntgenbild zeigt sich eine rundliche Höhle mit mäßig starker Umrandung, denn der Absceß hat meist die Neigung zur Bildung von abgekapselten Höhlen durch Bildung einer pyogenen Membran. Meist läßt sich in der Höhle ein leicht verschiebbarer Flüssigkeitsspiegel nachweisen. Die Absceßhöhle kann inmitten von gesundem oder in einem pneumonisch infiltrierten Lungengewebe liegen. Da es sich beim Lungenabsceß um eine sekundäre Erkrankung handelt, ist die Anamnese sehr gut diagnostisch zu verwerten, da sie über Dauer und Entwicklung vorausgegangener Krankheiten aussagt.

Der Entstehung eines Abscesses nach unterscheidet man drei verschiedene Arten:

1. Absceßbildung nach Aspiration. Diese Abscesse können verschieden groß sein; sie sind sehr häufig.

2. Embolische Lungenabscesse. Sie sind oft nur haselnußgroß und entwickeln sich bei pyämischen Prozessen.

3. Absceßbildung im Verlauf schwerer akuter Infektionskrankheiten, so nach Typhus, Influenza und Pneumonie. Besonders gern entwickeln sich die Abscesse auf dem Boden der beiden letzten angeführten Erkrankungen. Der Verlauf ist dann folgender: Nach einer Lungenerkrankung werden die Patienten nicht fieberfrei, und der Auswurf wird von einem bestimmten Zeitpunkt an reichlich. Oft steigt das Fieber, wenn der Auswurf nur spärlich entleert wird. Bei Aushusten größerer Mengen fällt dann das Fieber.

Mitunter kann ein Absceß ziemlich symptomlos bleiben. So führt Matthes einen Fall an, bei dem wegen fehlender Symptome eine Fehldiagnose auf Echinokokken gestellt wurde: der Patient hatte Rückenschmerzen, keinen Husten, kein Fieber. Die Anamnese gab keinen Anhaltspunkt. Auf der Röntgenplatte sah man in der linken Lunge einen ovalen, scharf konturierten, etwa hühnereigroßen Herd, der wegen seiner scharfen Konturierung und gleichzeitig bestehender Eosinophilie, die allerdings auf eine Trichocephalie zu-

rückgeführt werden konnte, als Echinococcus angesprochen wurde. Erst die Operation ergab einen einfachen Absceß.

Rahnenführer berichtet über 30 Fälle von Lungeneiterungen. Meist wurden sie nicht als solche erkannt, sondern als Lungentuberkulose angesehen. In der Mehrzahl der Fälle trat die Absceßbildung nach Aspiration ein, seltener im Anschluß an Tuberkulose. Die Symptome des Krankheitsprozesses waren sehr mannigfaltig und bei den einzelnen Patienten durchaus verschieden. Fieber, Stiche in der Brust und im Rücken, Hustenreiz und Auswurf wurden angegeben. Andere klagten über unbestimmte Beschwerden wie Mattigkeit, Gliederziehen, Appetitlosigkeit und Kopfschmerzen. Chronische Fälle zeigten kaum eine Störung des Allgemeinbefindens. Bei foudroyant verlaufenen Fällen traten oft Intoxikationserscheinungen auf. Das Fieber war meist ohne charakteristischen Verlauf. Häufig wurde bei tiefer Inspiration ein Nachschleppen der kranken Thoraxhälfte bemerkt. Auch die physikalischen Erscheinungen waren bei den einzelnen Kranken wesentlich verschieden. In einer Anzahl der Fälle waren die physikalischen Symptome einer Pneumonie: Dämpfung, Bronchialatmen, Knisterrasseln, zu beobachten. In der Mehrzahl aber zeigte sich ein auffälliger Wechsel des physikalischen Befundes. Die Dämpfung war oft mit tympanitischem Beiklang, Bronchialatmen und Rasselgeräusche vereinzelt zu hören. Der Stimmfremitus war bald aufgehoben und bald abgeschwächt. In einigen Fällen fehlte jedes physikalische Symptom. Auch Kavernensymptome wurden in manchen Fällen vermißt. Die Beschaffenheit des Sputums war meist rein eitrig oder schleimig-eitrig und zeigte die typische Schichtung, die aber auch bei tuberkulösen Kavernen vorkommt. Für den Absceß charakteristisch ist die reichliche Menge (200—300 ccm) des Auswurfs und sein plötzliches Erscheinen, wenn eine Höhle in den Bronchus durchbricht. Meist tritt morgns die große Expektoration, „maulvolle Expektoration", auf. Die Diagnose konnte bei fehlenden physikalischen Symptomen und wenig charakteristischem Sputum aus dem Röntgenbild nicht immer mit Sicherheit gestellt werden.

Beim chronischen Lungenabszeß ist das Röntgenbild ähnlich der chronischen kavernösen Phtise. Jahrelang findet man große Zerfallshöhlen ohne Tuberkelbazillen im Sputum.

Die Differentialdiagnose gegenüber Lungentuberkulose kann sehr schwierig sein, zumal, wenn der Abszeß in der Spitze sitzt. Der physikalische und röntgenologische Befund ist bei beiden ganz übereinstimmend. Der Sputumbefund ist allein ohne bakteriologische Untersuchung auch nicht zu verwerten. Das Kavernensputum kann genau so gut aus dünnflüssigem, reinem Eiter bestehen wie das Abscessputum, und Lungenbestandteile lassen sich auch in beiden Fällen nachweisen. Sehr häufig, besonders bei offener Tuberkulose, kommt eine Infektion mit eitererregenden Bakterien hinzu; diese Sekundärinfektion kann über die ursprüngliche Tuberkulose Oberhand gewinnen und das klinische und anatomische Bild vollkommen beherrschen. Schmilzen dann die tuberkulösen Herde unter eitriger Entzündung ein, so wird der Perkussionsschall höher bei leichtem Tympanismus; gleichzeitig treten mittelgroßblasige, später großblasige, feuchte klingende Rasselgeräusche und bronchiales oder amphorisches Atmen auf. Nach Durchbruch des Eiters kann der Abscess sich völlig entleeren und ausheilen, oder aber er geht in ein chronisches Stadium über. Diese rasche Rückbildung der Höhle läßt sich gegenüber der tuberkulösen Kaverne differentialdiagnostisch verwenden.

Nach Hugo Laurell dürften allerdings flüchtige Ringschatten zum Teil auch wirkliche tuberkulöse Kavernen darstellen. Eine ausgesprochene Verkleinerung der Kaverne in wenigen Wochen beruht nicht auf narbiger Schrumpfung, sondern er erklärt sich diesen Vorgang folgendermaßen: Der zuführende Bronchus wird auf die eine oder andere Weise eine Zeitlang verstopft, und die Luft in der Kaverne wird teilweise resorbiert.

Die Verwechslungsmöglichkeit der Tuberkulose und auch des Lungenabszesses mit den bronchiektatischen Kavernen, — das sind kavernenähnliche Ausweitungen der Luftröhre —, ist wegen ihrer weitgehenden Übereinstimmung sehr groß. Die bronchiektatischen Kavernen zeigen sich im Röntgenbild als rundliche oder ovale Schatten mit oder ohne Flüssigkeitsspiegel.

Assmann hat eine zweite Form, die sogenannten atrophischen Bronchiektasen beobachtet, die fast allein an dem Flüssigkeitsspiegel zu erkennen sind, während sich ihre Wandungen kaum von dem be-

nachbarten Lungengewebe abheben. Wenn die Kaverne mit Sekret angefüllt ist, ist im Röntgenbild eine mehr oder weniger dichte, diffuse Verschattung zu erkennen. Sie kommen gelegentlich vor und können in Einzahl, aber auch in Mehr- oder Vielzahl auftreten.

Häufiger sind zwei andere Arten von Bronchiektasen: die zylindrischen oder die sackförmigen Bronchiektasen, die angeboren oder erworben sein können. Die Art ihrer Entstehung ist aber im Einzelfall nicht immer zu erkennen.

Die kongenitalen Bronchiektasen spielen für die Differentialdiagnose kaum eine Rolle. Es scheint hierbei eine allgemeine konstitutionelle Entwicklungsstörung vorzuliegen, da gleichzeitig oft Nasenerkrankungen oder Unterentwicklung der Stirnhöhlen vorhanden sind.

Die erworbenen Bronchiektasen sitzen vorwiegend im Unterlappen. Sie entwickeln sich oft schon im Kindesalter. Die Bronchialwandungen verlieren ihre Elastizität; von außen durch Narbenbildung auf sie einwirkende Kräfte bewirken Erweiterungen; dazu kommen dann Sekretstauungen. Für die Entstehung ist unbedingt ausschlaggebend, daß chronische interstitielle Entzündungen und Veränderungen der Bronchialschleimhaut vorangehen.

Alle Prozesse, die zu cirrhotischen Veränderungen führen, können Bronchialerweiterungen zur Folge haben. Es gehören hierher: die chronische Bronchitis, chronisch-pneumonische Prozesse, vor allem auch grippöse, und sehr oft auch die chronische Lungentuberkulose. In solchen Lungen ist der Narbenzug kausal maßgebend; es kommt zu Knickungen und stenotischen Veränderungen der Bronchien, weiter zu Sekretstauungen hinter den verengten Partien, zu gesteigertem intrabronchialen Druck und allmählichen Erweiterungen.

Die Bronchiektasen können in den Unterlappen einseitig oder doppelseitig auftreten. Es gibt auch Fälle, wo sie in den Oberlappen beobachtet worden sind; hier vor allem im Anschluß an chronische cirrhotische, tuberkulöse Prozesse, die jedoch schon abgeheilt sein können.

Die Beschwerden, die Bronchiektasen verursachen, können mitunter recht unterschiedlich sein. Es gibt Formen, die sogenannten stummen Bronchiektasen, bei denen als einziges Symptom ein trockener Reizhusten besteht; sie können sich unter Umständen dem röntgenologischen Nachweis entziehen. Gelegentlich auftretende Blutungen müssen dann an das Vorhandensein von Bronchiektasen denken lassen. Bei den entzündlichen Formen sind fast immer Husten und Auswurf vorhanden. Besonders der Auswurf kann charakteristisch sein: große Mengen werden in den Morgenstunden expektoriert, die bei längerem Stehen die typische Schichtung zeigen. Bei gleichzeitigen Zersetzungsvorgängen wird der Auswurf übelriechend. Die Auswurfmengen sind jedoch je nach der Größe und Zahl der Hohlräume verschieden; so können Patienten garnichts oder nur wenige Kubikzentimeter aushusten, andere dagegen bis zu 400 ccm und mehr. Diagnostisch sowie therapeutisch ist die Beobachtung zu verwerten, daß beim Bücken den Patienten der Auswurf reichlich in den Mund fließt. Diese Tatsache hat man in der Therapie bei der Quinckeschen Hänglage ausgenutzt. Fieber besteht in der Regel nicht; nur wenn der chronisch-interstitielle Prozeß frische Schübe macht, findet man vorübergehend Temperaturen. Lungenblutungen kommen häufiger vor und können zur Gefahr werden, da die Gefäße in den starren, erweiterten Bronchialwänden sich schwer retrahieren. Oft sind wiederholte Lungenblutungen als einziges Symptom der bestehenden Bronchiektasen vorhanden. Im Verlauf der Krankheit zeigt sich beim Patienten eine allgemeine Kachexie, zunehmende Erschwerung des Lungenkreislaufs. Insuffizienz des rechten Herzens und schwerste Kreislaufstörungen, Ausbildung von Trommelschlägelfingern. Der physikalische Befund ist nicht sehr charakteristisch. Über umschriebenen Stellen kann man perkutorisch eine Dämpfung, bisweilen mit tympanitischem Beiklang, feststellen. Bei der Auskultation findet man hauchende Atmung oder aber, wenn größere Hohlräume mit Sekret gefüllt sind, oft sehr reichlich mittel- bis großblasige Rasselgeräusche. Das Röntgenbild richtet sich nach dem Füllungszustand der Bronchiektasen und nach ihrer Form. Zylindrische Formen zeigen strangförmige, doppeltkonturierte Aufhellungen, die vom Hilus ausstrahlen

zur Peripherie hin; sind sie mit Sekret gefüllt, so stellen sie dichte Schattenbänder dar. Sackförmige Bronchiektasen können bis walnußgroße Hohlräume darstellen, oft dicht nebeneinander liegend; je nachdem ob sie Sekret oder Luft enthalten, zeigen sie sich als Aufhellungen oder teilweise Aufhellungen mit einem unteren Flüssigkeitsspiegel, der sich durch Lagewechsel des Patienten nachweisen läßt. Die oft zu sehenden wabenförmigen Strukturen kommen durch Übereinanderlagerung einzelner Schattenringe zustande.

Die Differentialdiagnose bietet besonders in den Anfangsstadien erhebliche Schwierigkeiten. In erster Linie wird man an eine kavernöse Lungentuberkulose denken müssen, wofür auch die häufig bestehenden Lungenblutungen sprechen könnten. Die Anamnese mit häufig rezidivierenden Katarrhen und die klinischen Erscheinungen mit Husten, Auswurf, Nachtschweißen, Fieber und Allgemeinstörungen können bei beiden Erkrankungen völlig übereinstimmend sein; auch das Röntgenbild trägt nicht zur Klärung der Diagnose bei. Besonders, wenn die bronchiektatische Kaverne im Obergeschoß sitzt, werden fast immer Fehldiagnosen gestellt. Das ständige Fehlen von Tuberkelbazillen im Auswurf läßt mehr an Bronchiektase denken, doch kann die Tuberkulose erst sicher ausgeschlossen werden, wenn Kultur und Tierversuch ein negatives Resultat ergeben. Elastische Fasern finden sich auch, wenngleich seltener, bei Bronchiektasen; weiterhin können öfters säurefeste Stäbchen nachgewiesen werden, die aber erst durch Kultur und Tierversuch als Tuberkelbazillen zu identifizieren sind.

Terbrüggen berichtet über einen pathologisch-anatomisch genau untersuchten Fall, bei dem auf Sputumbefund (es fanden sich säurefeste Stäbchen) und auf anamnestische Angaben hin die Diagnose: Lungentuberkulose gestellt wurde. Erst bei der Sektion stellte es sich heraus, daß es sich um beiderseitige Bronchiektasen mit zahlreichen bronchopneumonischen Herden und Abscessen in beiden Lungen handelte.

Zur Klärung der Diagnose kann man die Bronchographie, Darstellung der Bronchien durch Kontrasteinspritzung, anwenden, die neben der bronchiektatischen Kaverne oft noch eine größere Anzahl

kleiner Bronchiektasen aufdecken wird. Bei geschlossener Lungentuberkulose ist ihre Anwendung im allgemeinen unbedenklich, während bei offener Lungentuberkulose erhebliche Verschlechterungen des Befundes beobachtet wurden. Man wird die Bronchographie nur unter besonderen Umständen anwenden. Lungentuberkulose und Bronchiektasen werden nicht selten nebeneinander beobachtet, wobei es sich meist um produktiv-cirrhotische Formen der Tuberkulose handelt.

Ein den Bronchiektasen ähnliches Krankheitsbild weist auch der Lungenabscess, vor allem in seinen chronischen Verlaufsformen auf, während die stürmischen Erscheinungen im akuten Stadium leicht zu erkennen sind. Bei beiden Erkrankungen wird ein Auswurf von fast gleichen Beschaffenheit entleert. Das Röntgenbild kann in beiden Fällen sehr übereinstimmend sein; zuweilen jedoch ist eine gewisse Unterscheidung möglich; denn die Wandungen des Abscesses sind im allgemeinen stärker infiltriert, das Gewebe in der Umgebung pneumonisch verdichtet. Ein Flüssigkeitsspiegel in der Kaverne findet sich auch bei Bronchiektasen, wenn auch häufiger beim Lungenabscess. Kommt es auf dem Boden von Bronchiektasen zur Abscessbildung, so wird im akuten Stadium die ursprüngliche Erkrankung oft nicht zu erkennen seien. Diese Komplikation ist aber bei den isolierten bronchiektatischen Kavernen noch seltener als bei zylindrischen und sackförmigen Bronchiektasen.

Wie groß die Schwierigkeiten bei der Diagnose von Hohlräumen in den Lungen sein können, zeigt ein Fall von Höhlenbildungen in den Lungen, der in der Bonner Medizinischen Klinik beobachtet wurde. Die Diagnose konnte nicht mit Sicherheit gestellt werden. Erhebliche Schwierigkeiten waren bei diesem Fall vorhanden. Hier zeigte der Prozeß einen überaus chronischen Verlauf, und trotz sorgfältigster Beobachtung und genauester Untersuchungen konnte die Spezifität des Prozesses erst nach dem Tode durch die Obduktion festgestellt werden.

Krankheitsfall.

Es handelt sich um einen 22jährigen jungen Mann, von Beruf Bäcker, der wegen eines hartnäckigen Ekzems seinen Beruf aufgeben mußte. Im März 1934 stellte der Kreisarzt anläßlich einer Wehrtauglichkeitsuntersuchung bei der Röntgendurchleuchtung eine bestehende Lungenerkrankung fest. Bemerkenswert ist, daß der Patient sich völlig gesund fühlte und seine Arbeit gut verrichten konnte ohne vorzeitige Ermüdung oder sonstige Beschwerden. Der Patient begab sich in ambulante Behandlung wegen einer Rippenfellentzündung. Bei einer erneuten Röntgenuntersuchung im Mai 1934 wurde links ein Pleuraerguß festgestellt. Während einer darauffolgenden 14tägigen stationären Behandlung in einem Krankenhaus wurde in der linken Lunge eine Höhle mit Flüssigkeit gefunden und eine Punktion versucht, die aber ohne Erfolg war. Nach dem Krankenhausaufenthalt blieb der Patient weiter in ambulanter Behandlung und erhielt in dieser Zeit 12 Salvarsaninjektionen. Zur Klärung der Diagnose wurde er von der Krankenkasse im August 1934 in die Bonner Medizinische Universitätsklinik eingewiesen.

Befund:

Der Kranke kommt in gutem Kräfte- und Ernährungszustand ohne jegliche Beschwerden zur Aufnahme. Die Familienanamnese deutet nicht auf tuberkulöse Belastung hin. Eltern und Geschwister sind vollkommen gesund. Er selbst hat als Kind Masern gehabt, ist sonst nie ernstlich krank gewesen. Er hatte niemals Auswurf, Nachtschweiß oder Gewichtsabnahme. Über Temperatursteigerung kann er keine Auskunft geben, da er in letzter Zeit die Temperatur nicht gemessen hat.

Bei der klinischen Untersuchung wurde folgender perkutorischer Lungenbefund erhoben: ausgesprochen hypersonorer Klopfschall innerhalb des linken Lungenoberfeldes, besonders über den Scapulamitte. Sonst überall voller lauter Klopfschall. Auskultatorisch: Atemgeräusch ist aufgehoben bzw. abgeschwächt im Bereich des linken Oberfeldes. Die Blutsenkung ist mit 19:27:100 etwas erhöht. Die Kontrolluntersuchung nach 11 Tagen gibt mit 11:33:100 noch immer

einen erhöhten Wert. Der Blutausstrich zeigt eine Vermehrung der Eosinophilen.

Klinischer Verdacht: Abscess oder Cyste im linken Oberfeld. Die Röntgenuntersuchung zeigt im medialen Teil des linken Ober- und Spitzenfeldes eine faustgroße Ringzeichnung. Im unteren Drittel derselben sind intensive Verschattungen. Beim Schütteln des Patienten ist Wellenbewegung sichtbar. Die Röntgendiagnose lautet: Faustgroße Höhlenbildung mit Erguß im linken Oberlappen mehr nach vorne als nach hinten gelegen; es handelt sich wohl um einen Abscess.

Der Patient fühlt sich während der Dauer der Behandlungszeit sehr wohl und ohne Beschwerden. Er entleert keinen Auswurf, auch nicht nach Jodkali. Mitte August wird er wieder entlassen und soll sich in weitere ärztliche Behandlung begeben. Er hat in dieser Zeit 2 kg an Gewicht zugenommen.

Die Diagnose lautet: Echinococcus im linken Lungenobergeschoß. Bestärkt wird diese Vermutung durch die serologische Untersuchung nach Rabinowitsch, die allerdings nur einmal schwach positiv ausgefallen war.

Gegen Ende September 1934 kommt der Kranke zur Nachuntersuchung wieder in die Klinik und bleibt bis Ende Oktober zur weiteren Beobachtung hier in stationärer Behandlung. Seit seinem letzten Aufenthalt in der Klinik hat er 3 kg an Gewicht verloren. Sonst sind in der Zwischenzeit keine besonderen Symptome aufgetreten.

Die Diagnose: Echinococcuscyste erweist sich als hinfällig, da die erneute Echinococcus-Komplementbindungsreaktion nach Rabinowitsch eindeutig negativ verlief. Die Blutkörperchensenkung, die im August nur mäßig erhöht war, ist jetzt beschleunigt mit Werten von 73:103:125. Auch hat der Patient eine länger anhaltende Leukocytose von 12 000 — 14 000. Das Allgemeinbefinden ist sehr zufriedenstellend; keinerlei Beschwerden sind vorhanden. Das Körpergewicht erhöht sich während der Beobachtungszeit um 4 kg. Über der ganzen linken Lunge sind zeitweilig reichlich mittelblasige, zum Teil klingende Rasselgeräusche zu hören. Der Röntgenfilm läßt im linken Oberlappen einen apfelgroßen Hohlraum mit deutlichem Flüssigkeitsspiegel und Flüssigkeitsbewegungen erkennen. Außerdem zeigt die

ganze linke Lunge zarte, kleinfleckige Verschattungen, die stellenweise zu größeren Fleckschatten konfluieren. Es besteht der Verdacht auf ein tuberkulöse Kaverne oder auf einen Lungenabscess.

Zur Klärung der Diagnose werden wiederholte Kehlkopfabstriche gemacht und der Magennüchternsaft untersucht. Für einen spezifischen Prozeß ist kein Anhaltspunkt vorhanden, da weder im Kehlkopfabstrich noch im angereicherten Nüchternsaft Tuberkelbazillen nachzuweisen sind. Auch die Röntgenuntersuchungen tragen nicht zur endgültigen Klärung bei. Die anfangs bestehende Leukocytose ist zu Ende der Beobachtungszeit auf 8900 zurückgegangen; ebenso die Senkungsgeschwindigkeit, die 21:47:100 beträgt.

Ohne daß eine endgültige Klärung möglich war, wird der Patient Ende Oktober wieder aus der Beobachtung entlassen. In den folgenden zwei Jahren bleibt sein Allgemeinbefinden durchaus gut. Er kann sich körperlich betätigen ohne jegliches Krankheitsgefühl zu verspüren.

Im Januar 1937 erkrankt der Patient an einer Grippe. Ende März wird er auf Betreiben der Krankenkasse hin wieder in die Medizinische Klinik in Bonn eingewiesen. Er fühlt sich wohl, hat keinen Husten, keine Nachtschweiße; nur gibt er an, bei längeren Spaziergängen an Atemnot zu leiden. Die daraufhin vorgenommene Elektrokardiogrammuntersuchung ergibt eine Myocardschädigung. Folgender Lungenbefund wird erhoben: Links oben, in der Mitte und rechts oben findet sich eine geringe Schallverkürzung. Die linke untere Lungengrenze ist schlecht verschieblich. Bei der Auskultation hört man über dem hinteren linken Ober- und Mittelfeld feinblasige Rasselgeräusche und Reiben, im rechten Oberfeld nur ganz vereinzelte Rasselgeräusche. Der Kranke hat sehr wenig Auswurf, der fötid riecht.

Senkung: 96:117. Leukocytose: 11 200.

Der Röntgenfilm zeigt: Im linken Oberfeld handbreite massive Verschattung, die nach oben durch Spiegelbildung sich abgrenzt, nach unten hin langsam sich aufhellt. Oberhalb der Spiegelbildung vermeint man halbkugelige Höhlenbildungen erkennen zu können. Die

linke Spitze ist diffus getrübt. Auch unterhalb der Verschattung, lateral im linken Spitzenfeld, ist eine kleinhühnereigroße ovale Aufhellung, ebenfalls auf Kaverne nicht ganz unverdächtig. Rechts projiziert sich medial auf die Clavikel eine ovale, scharfumgrenzte Aufhellung, die etwas dichter umrandet ist. Außer gering verstärkter Zeichnung im medialen rechten Mittelfeld ist in der Umgebung der Kaverne rechts wenig Reaktion erkennbar. Röntgendiagnose: Kavernöse Tuberkulose beiderseits? Tuberkulöse Pneumonie im linken Oberfeld?

Der Patient bleibt zur weiteren Beobachtung in der Klinik. Er fühlt sich in den folgenden Wochen sehr wohl, hat guten Appetit, keine Nachtschweiße. Die Temperatur ist normal, bisweilen subfebril. Auswurf ist fast garnicht vorhanden oder sehr wenig. Er wird immer auf Tuberkelbazillen und elastische Fasern untersucht; das Ergebnis ist immer negativ. Der Patient erhält Kurzwellenbestrahlungen, und Quincke'sche Atemübungen werden durchgeführt.

Befund vom 14 4. — 2. 5.: Senkungskontrolle nach drei Wochen: 96:116. Leukocytose von 12 400. Subfebrile Temperaturen, einige Male Abendtemperaturen über 38°. Klopfschall über dem linken Spitzenfeld sehr verkürzt. Allgemeinbefinden ist nicht mehr so gut. Patient gibt öfters im Rücken oben links ziehende Schmerzen, auch Schmerz-Druckgefühl in der hinteren oberen und vorderen Thoraxhälfte an. Röntgenfilm: gegenüber der Aufnahme vom März ist in der Höhlenbildung im linken Oberfeld eine Spiegelbildung nicht mehr zu erkennen. Man muß daher annehmen, daß die Abscesshöhle sich stärker gefüllt hat. Quincke'sche Übungen und Kurzwellenbestrahlungen werden fortgesetzt.

Befund vom 3. 5. — 23. 5.: Das Allgemeinbefinden hat sich wieder gebessert. Die Temperatur ist wieder normal. Einmal jedoch steigt sie auf 39°, dann wieder zur Norm zurückkehrend. Patient entleert durchschnittlich 5 ccm stinkenden Auswurf. Über dem linken Spitzenfeld ist der Klopfschall wieder lauter geworden. Senkungsgeschwindigkeit: 98 : 108, Leukocytose von 16 000. Eine im hygienischen Institut vorgenommene Untersuchung des Blutserums auf Echinococcen-Bindungsreaktion war negativ. Auf intracutane Verab-

reichung von Echinococcusantigen blieb die Haut ohne sichtbare Reaktionserscheinungen. Das Allgemeinbefinden des Patienten ist nicht mehr so gut. Er klagt über leichte ziehende Schmerzen in der linken Brustseite. Röntgenfilm: Absceßhöhle im linken Oberfeld heute etwa zur Hälfte flüssigkeitsgefüllt, sonst keine wesentliche Befundveränderung. Am 23. 5. mittags verspürte Patient Hustenreiz. Beim Husten entleerten sich 75 ccm Blut.

Befund vom 24. 5. — 13. 6.: Am 24. 5. wiederum leichte Hämoptoe: 25 ccm. In der folgenden Nacht erneute Hämoptoe: 100 ccm. Am 26. 5. nochmals leichte Blutung: 25 ccm. Der Patient fühlt sich während dieser Tage sehr elend und ängstlich. Mäßiger Auswurf: 8—10 ccm. Nach einer vorübergehenden Besserung des Befindens treten leichte Temperatursteigerungen auf und starke anhaltende Tachykardie. Der Patient ist sehr aufgeregt. Der Klopfschall über dem linken Oberfeld ist gleich laut geblieben. Senkungskontrolle: 119 : 160, Leucocytose von 16 000. Röntgenfilm: Aufnahmen zeigen in Tiefe von 7 und 10 cm von hinten ziemlich hochgradigen Verdacht auf Kavernenbildung im rechten Obergeschoß; die Kaverne ist gegenüber früheren Aufnahmen jedoch etwas kleiner geworden. Linksseitiges Kavum stellt sich nicht dar, weil die Aufnahmen im Liegen geschlossen sind, und weil der Flüssigkeitsspiegel in der Lage nicht zu erkennen ist.

Befund vom 24. 6. — 4. 7.: Das Allgemeinbefinden hat sich gebessert. Der Patient kann wieder aufstehen. Er entleert täglich etwas stinkenden Auswurf. Im Sputum werden elastische Fasern, keine Tuberkelbazillen, nachgewiesen. Die Pulskurve ist wieder normal. Temperaturen sind normal, zeitweise subfebril. Am 1. 7. tritt bei Bestimmung der Vitalkapazität plötzlich eine Hämoptoe ein. Am 2. 7. erneute starke Blutung: 100 ccm. Am 3. und 4. noch geringe Blutungen. Am 4. nur noch in Spuren im Sputum nachzuweisen. Senkungskontrolle: 88 : 121. Leucocytenzahl: 9800.

Befund vom 5. 7. — 22. 7.: Der Zustand des Patienten verschlechtert sich. Er hat Herzklopfen und Angstgefühl. Blut ist im Sputum nicht mehr nachzuweisen. Sputummengen werden reichlicher.

Leichter Temperaturanstieg. Senkung: 82 : 121, Leucocytose von 14 000. Der Patient hat Schmerzen beim Husten und Atmen über der rechten unteren Thoraxpartie; hier ist pleuritisches Reiben zu hören. Die Schmerzen lassen nach einigen Tagen nach Einreiben mit Jodvasogen nach. Pleuritisches Reiben ist nicht mehr zu hören. Dafür treten Schmerzen unter dem linken Schulterblatt auf. Auskultatorisch sind vereinzelt Rasselgeräusche zu hören. Nach Rücksprache mit der Chirurgischen Klinik wird der Kranke am 27. 7. 37 dorthin verlegt unter der Diagnose „Lungenabsceß im linken Oberlappen seit 1934" zwecks Operation, da die konservative Therapie ohne Wirkung blieb und der Prozeß Neigung zur Progredienz zeigte.

Die Operation wurde in Lokalanaesthesie ausgeführt. Nach Resektion der 3., 4. und 5. Rippe fand man sehr dicke Verschwartungen und Verwachsungen der Pleura. Durch mehrfache Punktionen konnte der Absceß in der Höhe der 3. Rippe ermittelt werden. Die Höhle wurde entleert, tamponiert und drainiert, und einige Situationsnähte angelegt. Der Kranke überstand die Operation gut. Beim Anlegen des Verbandes traten plötzlich starke klonische Zuckungen an den oberen und unteren Extremitäten, besonders rechtsseitig, auf. Das Gesicht war zunächst blau verfärbt, wurde dann leichenblaß. Trotz angewandter künstlicher Atmung und Verabreichung von Lobelin und Coramin kam es zu einem Herzstillstand, der nicht mehr behoben werden konnte.

Diagnose: Großer Lungenabsceß im linken Oberlappen. Freilegung und Incision. Plötzlicher Tod wahrscheinlich durch Luftembolie des Gehirns.

Am 28. 7. 38 fand die Obduktion statt. Protokoll: Klinische Diagnose: Lungenabsceß im linken Oberlappen seit 1934. Anatomische Diagnose: Lungenabsceß.

Enteneigroße und hühnereigroße glattwandige, gereinigte tuberkulöse Kavernen im Bereich des Oberlappens der linken Lunge.

Operative Eröffnung der größeren Kaverne mit Resektion der 3.—5. Rippe Zahlreiche käsig-pneumonische Herde vorwiegend im untersten Teil des linken Unterlappens und in Hilusnähe. Unlösliche schwielige Verwachsungen über der Lungenspitze. Miliartuberkel und käsige Pneumonien am Vorderrand des Oberlappens der rechten Lunge. Oedem und Hyperämie vorwiegend der rechten Lunge. Luftembolie vorwiegend in den Hirnbasisarterien. Ziemlich starke Herzmuskelkontraktion bei völliger Blutleere in situ. Starke Dilatation beider Herzhälften. Frische Tuberkulose in den paratrachealen Lymphdrüsenknoten. Miliartuberkulose (?) der Leber.

Mikroskopisch: es handelt sich bei der größten Höhle im linken Oberlappen um eine bronchiektatische Kaverne, die mit einem Granulationsgewebe ausgekleidet ist, welches Schleimdrüsen enthält. Im übrigen in beiden Lungen Tuberkulose; ebenso kleinere tuberkulöse Herde in der Leber.

Der oben beschriebene Fall zeigt eindringlich, welche Schwierigkeiten sich bei der genauen Diagnose von Höhlenbildungen in den Lungen darbieten können.

Die Anamnese gibt hier keine wesentlichen Anhaltspunkte. Der Patient war durchaus arbeitsfähig und fühlte sich vollkommen gesund. Der zufällig durch Röntgenuntersuchung entdeckte Prozeß im linken Oberfeld der Lunge machte keinerlei Beschwerden. Der bestehende Hohlraum konnte sowohl durch physikalische wie durch röntgenologische Untersuchung nachgewiesen werden. Seine Natur zu erkennen bot aber große Schwierigkeiten und war zu Lebzeiten des Kranken nicht einwandfrei möglich. Die Symptome waren so uncharakteristisch, daß man an einen Lungenechinococcus dachte. Nach dem Röntgenbilde konnte auch eine Absceßbildung angenommen werden. Da aber die Lungenechinococcen meist Neigung zur Vereiterung zeigen, kann ihr Bild gänzlich mit dem eines Abscesses übereinstimmen. Eine Vermehrung der Eosinophilen bei dem Patienten paßte auch zu dem Bild eines Echinococcus. Anscheinend sicher gestellt wurde dann die Diagnose durch die einmal schwach positiv ausgefallene Komplementbindungsreaktion auf Echinococcen nach Rabinowitsch. Die Diagnose konnte aber nicht aufrecht erhalten werden, da die erneute serologische Untersuchung nach einigen Monaten eindeutig negativ verlief. Die Senkungsgeschwindigkeit der Blutkörperchen zeigte im weiteren Verlauf der Krankheit eine erhebliche Beschleunigung; gleichzeitig dauerte eine starke Leukocytose an. Im Röntgenbild traten in der ganzen linken Lunge neben dem noch immer bestehenden Hohlraum zahlreiche feine Verschattungen auf. Da sich neben der Einschmelzungshöhle meist noch andere Veränderungen in Form feinfleckiger Verschattungen bei der Tuberkulose finden, so ließ das Röntgenbild sehr an eine tuberkulöse Kaverne denken, zumal sich ja der Krankheitsprozeß über mehr als zwei Jahre hin erstreckte. Der Verdacht konnte durch immer wiederholte bakteriologische Untersuchungen nicht bestätigt werden. Da gar kein oder zeitweise sehr geringer Auswurf vorhanden war, wurden Kehlkopfabstriche gemacht und der angereicherte Nüchternsaft sorgfältig untersucht. Aber niemals gelang der Nachweis von Tuberkelbazillen. Da

gereinigte und somit praktisch geheilte tuberkulöse Kavernen sehr selten sind, muß man bei stets negativen Sputumunersuchungen nach anderen Krankheitsursachen forschen. Der Kranke hatte nie Fieber, Husten, Auswurf oder Nachtschweiße, sodaß auch hier keine Anhaltspunkte für eine bestehende Tuberkulose gegeben waren. Als Differentialdiagnose kam dann ein Lungenabscess, und zwar ein chronischer Absceß, in Frage. Es sind ja Fälle von Lungenabscessen beobachtet worden, die fast symptomlos verliefen. Eine spätere Röntgenuntersuchung des Patienten läßt neben dem Hohlraum im linken Spitzenfeld noch eine weitere etwa hühnereigroße Kaverne erkennen und ebenfalls im rechten Oberfeld eine umgrenzte Aufhellung vermuten. Das Röntgenbild spricht für eine kavernöse Tuberkulose beiderseits. Gegen Absceß spricht das vollkommene Wohlbefinden des Kranken, der auch keine Temperaturerhöhung hat. Denn bei einer erneuten Abscedierung wären wohl mehr oder weniger stürmische Krankheitserscheinungen aufgetreten. Die Sputumuntersuchungen blieben immerfort negativ. Die konservative Therapie: Kurzwellenbestrahlungen und Quincke'sche Atemübungen sind erfolglos. In den letzten zwei Monaten — das Krankheitsbild dauert nun schon über drei Jahre an — verschlechterte sich das Allgemeinbefinden des Patienten wesentlich. Der Prozeß zeigte Neigung zur Progredienz. Es traten einigemale Temperaturen über 38° auf, sonst waren sie normal oder subfebril. Auswurf war vermehrt, zeitweilig foetid riechend. Auch stellten sich Schmerzen auf der linken Seite, im Rücken und auf der Brust ein. Mehrmalige Blutungen traten plötzlich auf. Der Kranke fühlte sich zeitweise sehr matt und elend. Diese Verschlechterung des Allgemeinbefindens und die auftretenden Symptome könnten wohl für eine neue Abscedierung oder für einen chronischen Absceß, der plötzlich in ein akutes Stadium übergegangen ist, sprechen.

Auf Grund der Diagnose: Lungenabsceß wird eine Operation vorgenommen, nach der plötzlich der Tod infolge Luftembolie eintritt.

Bei der Sektion zeigte sich nun, daß es sich bei den Hohlräumen im linken Lungenoberfeld um glattwandige, gereinigte tuberkulöse

Kavernen handelte; bei der größeren Höhle ergab die Sektion eine bronchiektatische Kaverne mit schleimdrüsenhaltigem Granulationsgewebe.

Endlich muß noch auf die Schwierigkeiten bei der Differentialdiagnose von extrem großen Kavernen, den sogenannten Riesenkavernen, und Pneumothorax hingewiesen werden. In der Literatur sind nur wenige Fälle von Riesenkavernen beschrieben, die als solche erkannt wurden. Allerdings brachte in einem Teil der Fälle die Autopsie erst die endgültige Klärung. Die klinischen und röntgenologischen Untersuchungsmethoden lassen sich nicht als unbedingt zuverlässig für die Differentialdiagnose verwerten, da ja die Symptome beider Erkrankungen vollständig übereinstimmen können. Immerhin gibt es einzelne diagnostische Momente, die auf das Bestehen einer Kaverne oder eines Pneumothorax hindeuten. Zu erwähnen wäre hier die Anamnese, die gewisse Anhaltspunkte hinsichtlich der Dauer der Erkrankung geben kann. Eine Kaverne entwickelt sich meist allmählich, während ein Pneumothorax mehr oder weniger plötzlich entsteht und mit Beschwerden — besonders der offene Pneumothorax — wie Schmerzen, Atemnot und Fieber einhergeht. Allerdings können diese Symptome weniger ausgesprochen sein oder fehlen. Eine Abflachung der erkrankten Thoraxhälfte kann für eine Kaverne sprechen. Nachschleppen der betroffenen Seite bei der Atmung findet sich aber auch bei Pneumothorax. Das Atemgeräusch ist in jedem Falle stark abgeschwächt. Geht die Kavernenbildung mit stärkerem Schrumpfungsprozessen einher, so kann die Lungengrenze auf der erkrankten Seite höher gelegen sein. Es wäre noch zu erwähnen, daß die Kavernen meist die obersten Lungenabschnitte bevorzugen. In der Literatur wurde besonders darauf hingewiesen, daß die beobachteten Riesenkavernen ihren Sitz in der linken Lunge hatten. Diese Tatsache könnte vielleicht differentialdiagnostisch verwertet werden.

Der nachfolgende Krankheitsfall aus der Bonner Medizinischen Klinik soll zeigen, daß durch klinische und röntgenologische Untersuchungsmethoden die Frage, ob es sich um eine Riesenkaverne oder

um einen Pneumothorax handelte, nicht geklärt werden konnte. Erst durch die Anwendung eines bestimmten Verfahrens mit Druckmessung konnte ein Pneumothorax ausgeschlossen werden.

Krankheitsfall.

In diesem Falle handelt es sich um einen 36jährigen Patienten, Buchbinder von Beruf, der Ende Mai 1935 von der Lungenfürsorge in die hiesige Klinik überwiesen wurde und dort über ein Jahr in stationärer Behandlung blieb. Die Familienanamnese gibt keine Anhaltspunkte für tuberkulöse Belastung. Mutter und fünf Geschwister sind gesund. Vater ist angeblich an Magenkrebs gestorben. Der Patient hatte als Kind eine schwere Rachitis. Er blieb bis zu seinem 17. Lebensjahr immer kränklich und schwächlich, ist jedoch nie ernstlich krank gewesen. 1926 erkrankte er an einer linksseitigen Lungen- und Rippenfellentzündung und mußte ein halbes Jahr im Krankenhaus liegen. In dieser Zeit litt er sehr an Atemnot, Brust- und Seitenstechen, hatte viel Husten und Auswurf, Nachtschweiße, Temperaturen bis 41°. An Gewicht verlor er 24 Pfund. 1928 kam er wiederum in Krankenhausbehandlung wegen offener Lungentuberkulose. Der Sputumbefund war stark positiv. Nach einer anschließenden Heilstättenbehandlung von einem Vierteljahr fühlte der Kranke eine wesentliche Besserung. Er hatte 16 Pfund an Gewicht zugenommen. 1932 erkrankte er an einer Grippe mit Husten. Von dieser Zeit an fühlte er sich dauernd elend, hatte immer Temperaturen von 37 bis 39,5° und einen Gewichtsverlust von 12 Pfund, viel Husten und Auswurf mit Blut. Von der Lungenfürsorge wurde er schließlich in die Medizinische Klinik überwiesen.

Befund:

Bei seiner Aufnahme befindet sich der Patient in schlechtem Kräfte- und Ernährungszustand. Die Muskulatur ist schlaff, die Schleimhäute schlecht durchblutet. Der Thorax ist schmal und flach, in der Sternalgegend eingezogen. Die Atemexkursionen sind beiderseitig gleich. Die Lungengrenzen sind nur wenig verschieblich. Grenzen: vorne: 6. Rippe. Hinten: 11. Brustwirbel. Perkutorisch ist über

beiden Spitzen eine Schallverkürzung nachzuweisen, links stärker als rechts. Man hört über der linken Lunge hinten: abgeschwächtes Atemgeräusch von der Spitze abwärts bis zur Mitte der Skapula. Über der Spitze Knarren, über dem Oberfeld mittel- bis großblasige klingende Rasselgeräusche, über dem Unterfeld verschärftes Atmen, klingende kleinblasige Rasselgeräusche. Über der rechten Lunge hinten: infraclaviculäres Bronchialatmen, über dem Oberfeld Brummen, vereinzelt Giemen, nach Hustenstoß klingende kleinblasige Rasselgeräusche. Rechts vorne hört man von der 4. Rippe abwärts bis zur Lungengrenze klingende kleinblasige Rasselgeräusche. Die Blutsenkung ist mit 20 : 30 : 52 erhöht. Der Blutstatus ist normal. Die Röntgenuntersuchung ergibt: massenhafe kleine Kalkflecken über die ganze linke Lunge und in den parahilären Partien der rechten Lunge verstreut. Erheblich verstärkte Strangzeichnung in beiden Oberfeldern. In den obersten Lungenabschnitten beiderseits ist keine Lungenzeichnung mehr nachweisbar. Die Aufhellung im linken Ober- und Spitzenfeld reicht bis zum oberen Rand der 6. Rippe und ist unten rundlich begrenzt. Eine kleine Spiegelbildung im unteren Teil ist nicht auszuschließen. Es kann sich hier allerdings auch um eine Infiltration bzw. Kompression des Lungengewebes handeln, die zu spiegelähnlichen Verschattungen führt. Ob diese Aufhellungen großen Kavernen entsprechen, oder ob sie durch Pneumothorax hervorgerufen sind, ist röntgenologisch nicht zu entscheiden.

In den ersten Tagen nach der Aufnahme hat der Kranke Temperaturen bis 38°, die aber schon bald zur Norm zurückkehren. Sein Befinden ist zufriedenstellend. Der Sputumbefund ist und bleibt auch weiterhin stark positiv. Im Laufe der nächsten Wochen stellen sich erhebliche Schmerzen auf der linken Seite ein, die nach dem Husten besonders heftig sind. Im übrigen bleibt der Zustand des Patienten in den folgenden Monaten der gleiche. Auskultatorisch und perkutorisch tritt keine Änderung im Lungenbefund ein. Wiederholte röntgenologische Untersuchungen führen zu keiner Klärung der Differentialdiagnose.

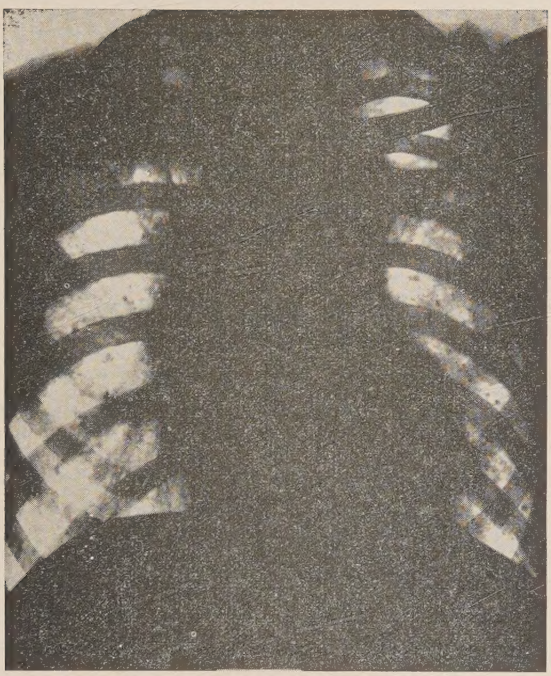

Die täglichen Sputummengen wechseln zwischen 3 und 15 ccm. Die Senkungswerte bleiben erhöht, sie zeigen nur geringe Schwankungen. Im Wesen des Patienten fällt eine Änderung auf. Er leidet an Angstzuständen und Depressionen, die nur schwer durch Sedativa und Luminaletten, sowie Brompräparate unterdrückt werden können. Objektiv tritt keine Verschlimmerung des tuberkulösen Prozesses ein. Über beiden Spitzen und Oberfeldern ist das Atemgeräusch deutlich abgeschwächt. Über dem linken Oberfeld sind keine ausgeprägten Kavernensymptome zu erheben. Eine erneute Röntgenuntersuchung zeigt eine Verkleinerung der Aufhellung im linken Spitzenfeld, die wohl mehr für Pneumothorax als für Kaverne spricht. Im September ist klinisch und röntgenologisch eine weitere Ausdehnung und Streuung in die Unterfelder festzustellen, besonders linksseitig. Hier klagt der Patient auch über einen starken ziehenden Schmerz. Gleichzeitig

besteht eine Temperatursteigerung bis 38° und ein erhöhter Senkungswert.

Zur Entscheidung der Frage, ob ein Spontanpneumothorax oder eine Riesenkaverne vorliegt, wird folgendermaßen vorgegangen: mit einer Pneumothoraxnadel, die an einem Graß'schen Pneumothoraxapparat angeschlossen ist, wird im zweiten Zwischenrippe links in der vorderen Axillarlinie eingegangen. Es besteht darin ein Druck von: —2:+1. Nach Eingabe von 200 ccm Luft steigt vorübergehend der Druck an auf: +6:+2, fällt jedoch nach zwei Minuten wieder auf den Ausgangswert. Nach Absaugen von 100 ccm fällt der Druck auf: —12 :+2, gleicht sich jedoch nach zwei Minuten wieder aus auf: —2 :+1. Dadurch ist erwiesen, daß der Hohlraum eine Verbindung nach außen haben muß. Das ist in erster Linie wahrscheinlich für eine Kaverne.

In den nächsten Monaten tritt eine Besserung in dem Befinden des Patienten ein, Appetit und Schlaf sind gut, die Sputummengen sind geringer geworden, aber noch immer stark positiv. Das Gewicht bleibt konstant. Klinischer und röntgenologischer Befund sind unverändert. Da der Patient durch den langen Kliniksaufenthalt depressiv gestimmt ist, soll er in eine andere Umgebung gebracht werden. So wird er dann am 30. 7. 36 aus der Klinik entlassen mit der Diagnose: Riesenkaverne im linken Lungenoberfeld.

Wenn auch im allgemeinen die Differentialdiagnose von Kavernen und Pneumothorax keine allzugroßen Schwierigkeiten bereitet, so zeigt doch der oben ausgeführte Krankheitsfall, daß mitunter eine sichere Diagnose ohne weiteres nicht gestellt werden kann, insbesondere, wenn es sich um sehr ausgedehnte Kavernen handelt. Durch klinische und röntgenologische Untersuchungsmethoden war die Natur des Hohlraums nicht zu ermitteln. Erst die Anwendung eines Verfahrens mit Druckmessung brachte eine Klärung der Diagnose.

Diese beiden beschriebenen Krankheitsfälle von Hohlraumbildungen in den Lungen zeigen erhebliche Schwierigkeiten bei der Diagnose. Wenn auch meist die Differentialdiagnose der verschiedenen Höhlenbildungen in den Lungen nicht allzuviel Mühe erfordert, so können doch in einzelnen Fällen, die nicht den gewöhnlichen Verlauf und die üblichen Symptome zeigen, die Feststellung einer Höhle und die Erkennung ihrer Natur sehr schwierig oder sogar unmöglich sein.

Zum Schlusse meiner Arbeit möchte ich es nicht versäumen, Herrn Privatdozent Oberarzt Dr. Heymer für die freundliche Überlassung des Themas meinen aufrichtigen Dank auszusprechen.

Literaturangabe.

Alexander-Beekmann: Röntgenatlas der Lungentuberkulose des Erwachsenen. Tbk. bibl. 1927—28, 39 u. 32.

Assmann: Die klinische Röntgendiagnostik der inneren Erkrankungen. Vogel, Leipzig 1929.

Bacmeister: Lehrbuch der Lungenkrankheiten. 4. Aufl., Thieme, Leipzig 1931.

Boytinck, Carl, Über flüchtige, entzündliche Lungeninfiltrationen nicht tuberkulösen Ursprungs. Beitr. klin. Tbk. 80 1932.

Cohn, M.: Die nicht tuberkulösen Erkrankungen im Röntgenbild. Würzb. Abh. Leipzig, Kabitzsch 1924.

Erbsen: Kavernen und kavernenähnliche Ringschatten im Röntgenbild. Beitr. klin. Tbk. 65.
Grass: Erleichterung des Tuberkelbazillennachweis durch Kehlkopfabstrich. Münch. Med. Wochenschrift 1931.
v. Hoesslin: Das Sputum. Springer, Berlin 1931.
Laurell, Hugo: Ein Beitrag zur Deutung der sogenannten Ringschatten in den Lungen. Acta radiol. Nr. 10.
Löffler: Zur Differentialdiagnostik der Lungeninfiltrierungen. Beitr. klin. Tbk. 79 1932.
Matthes: Differentaldiagnose innerer Krankheiten. Springer, Berlin 1928..
Otten, Th.: Die Bedeutung der Röntgenuntersuchung für die Diagnose umschriebener Eiterungen der Lungen. Fortschr. Röntgenstr. 14.
Pagel: Studien über tuberkulöse Erweichung. Beitr. klin. Tbk. 76 1930.
Rahnenführer: Beitrag zur Klinik der umschriebenen Lungeneiterunrungen. Fortschr. Röntgenstr. 28.
Rieder: Ein Beitrag zur klinischen Diagnose d. Lungenabscesse. Münch. Med. Wochenschr. 1906, Nr. 17.
Ulrici: Diagnostik u. Therapie der Lungen- und Kehlkopftuberkulose. Kritik der physikalischen Untersuchung der Lungen. Beitr. klin. Tbk. 50. Springer, Berlin 1922.

Lebenslauf.

Ich, Margot Herkenrath, Tochter des Oberpostinspektors Josef Herkenrath und seiner Ehefrau Maria geb. Pinz, wurde am 19. August 1913 in Köln-Ehrenfeld geboren. Meine Schulausbildung erhielt ich am Oberlyceum St. Antonius zu Bad Godesberg, wo ich Ostern 1920 in die Vorschule eintrat und dort Ostern 1933 die Reifeprüfung ablegte. Ich studierte Medizin an der Friederich-Wilhelms-Universität zu Bonn, wo ich nach dem Sommersemester 1935 meine ärztliche Vorprüfung ablegte und bestand dort am 8. Dezember 1938 mein medizinisches Staatsexamen.